

# Suicidio por arma de fuego.

*Suicide by firearm.*

---

---

M. Soriano Maldonado y cols.

*Cuad Med Forense 2005; 29:63-67*

---

---

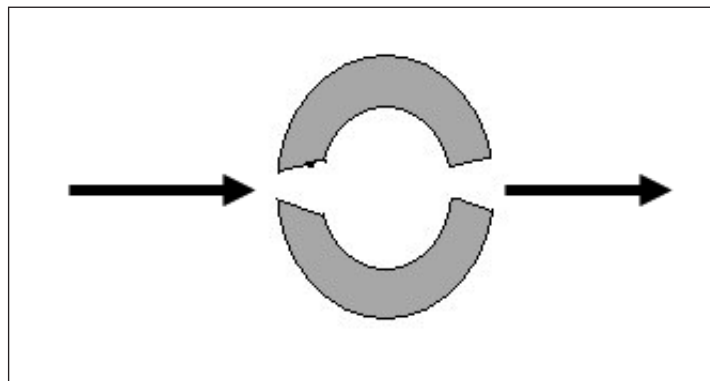
Varón de edad aproximada de 40 años, que ingresa en un servicio de urgencias hospitalario en estado agónico presentando dos heridas por arma de fuego a nivel parietal izquierdo y derecho respectivamente. Tras su fallecimiento en la autopsia practicada se evidencia que la herida ubicada en la región parietal derecha presenta una morfología estrellada, irregular, con cavidad anfractuosa, por el despegue de tegumentos junto a depósitos negruzcos; características propias de orificio de entrada de una herida por arma de fuego a cañón tocante. La situada en la región parietal izquierda presenta una morfología ovalada de un centímetro de diámetro aproximado, con los bordes ligeramente evertidos; orificio de salida. Igualmente se aprecia en el examen externo otras lesiones asociadas como son hematoma en gafas y epixtasis.

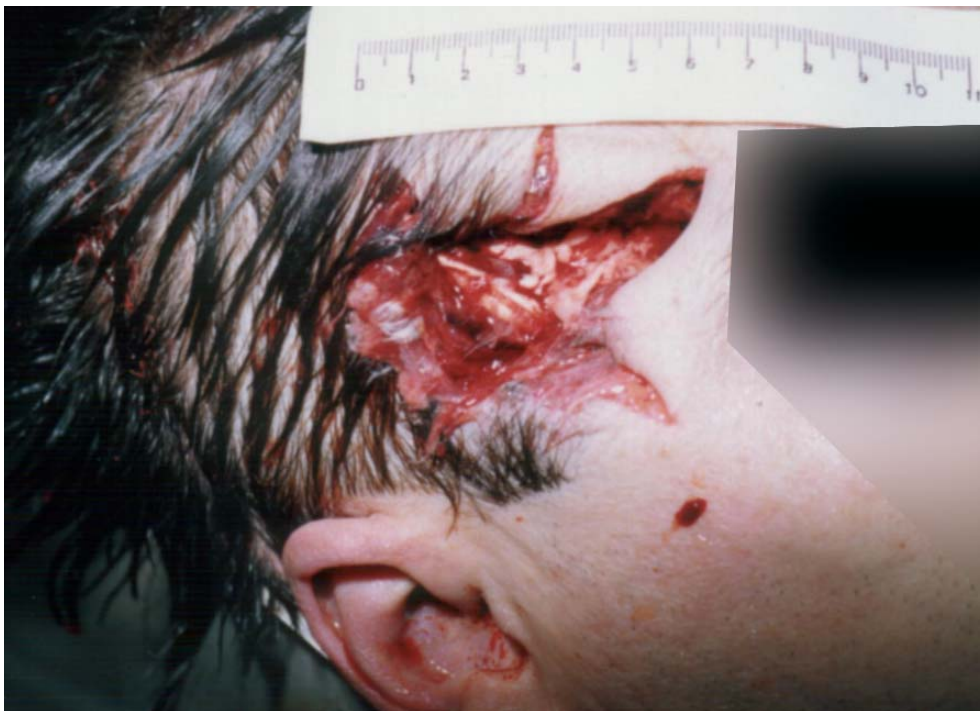
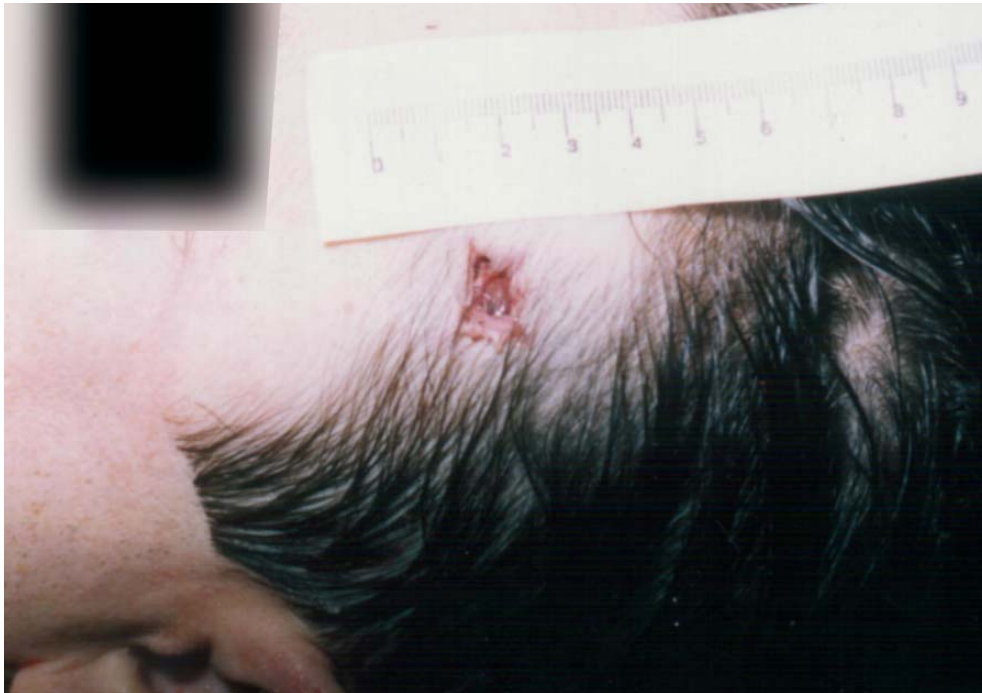
Figura 1.- Orificio de entrada en herida por arma de fuego a cañón tocante



**Figura 2.-** Orificio de salida en herida por arma de fuego de proyectil único.



**Figura 3.-** Lesiones óseas en bóveda craneal en forma de pirámide truncada que permiten establecer el sentido del disparo.