

# Contusión figurada en precipitación.

*Figured bruise from a fall.*

---

---

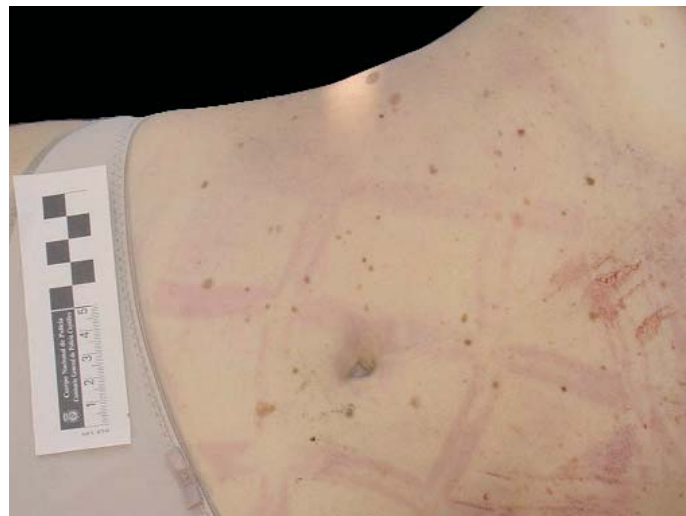
A. Sibón Olano y col.

*Cuad Med Forense 2003; 33:57-60*

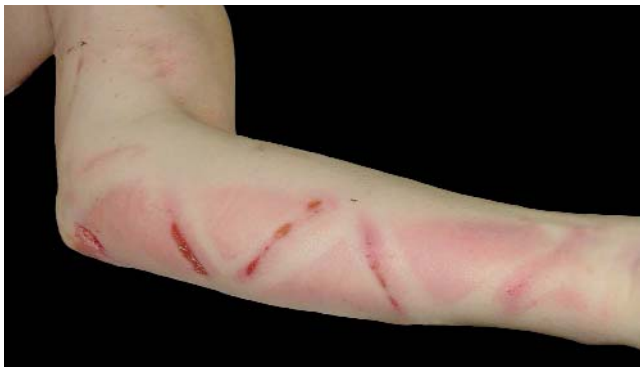---

---

Mujer joven, con antecedentes de trastorno afectivo, que sufre precipitación desde gran altura. En el examen externo destaca equimosis figurada de acerado de la calle (localizada en antebrazos, abdomen y muslos). Otras lesiones externas observadas fueron: epistaxis y otorragia bilateral, fractura-luxación del miembro inferior izquierdo a la altura de la rodilla, hematomas en cara interna de miembro inferior izquierdo, fractura de ambos fémures, livideces ocupando planos dorsales y rigidez incompleta.



**Figura 1.-** Contusiones figuradas en la piel del abdomen que remedan el dibujo del acerado del suelo de la calle.



**Figura 2.-** Combinación de contusión y laceración en la piel de la cara interna del brazo izquierdo que remedan el mismo dibujo de la figura anterior.