

Saponificación cadavérica parcial.

Partial cadaverous saponification.

A. Sibón Olano y cols.

Cuad Med Forense 2004;38:47-51

Los procesos de descomposición cadavérica dificultan, de forma muy importante, la labor del Médico Forense en el esclarecimiento de la causa de la muerte. Podemos decir, que esta dificultad es directamente proporcional al tiempo transcurrido entre la muerte y el hallazgo del cuerpo o de la práctica de la autopsia. En ocasiones, sin embargo, aparecen los fenómenos conservadores del cadáver que, de forma natural, retrasan o impiden el desarrollo de la putrefacción y corificación. En este caso se presentó denuncia en el Juzgado transcurridos diez meses de la muerte, procediéndose entonces a la exhumación y posterior autopsia. La apertura del cuero cabelludo puso al descubierto un acumulo sanguíneo en región parietal derecha. La apertura de la calota craneal evidenció la existencia de un hematoma intraóseo localizado al mismo nivel. El cerebro no pudo examinarse por encontrarse muy deteriorado. La investigación judicial posterior descubrió la existencia de un golpe del recién nacido en el cráneo contra el borde de la pila de baño, al resbalar en la sala de matronas cuando le realizaban el aseo, que en la investigación preliminar había sido silenciado.

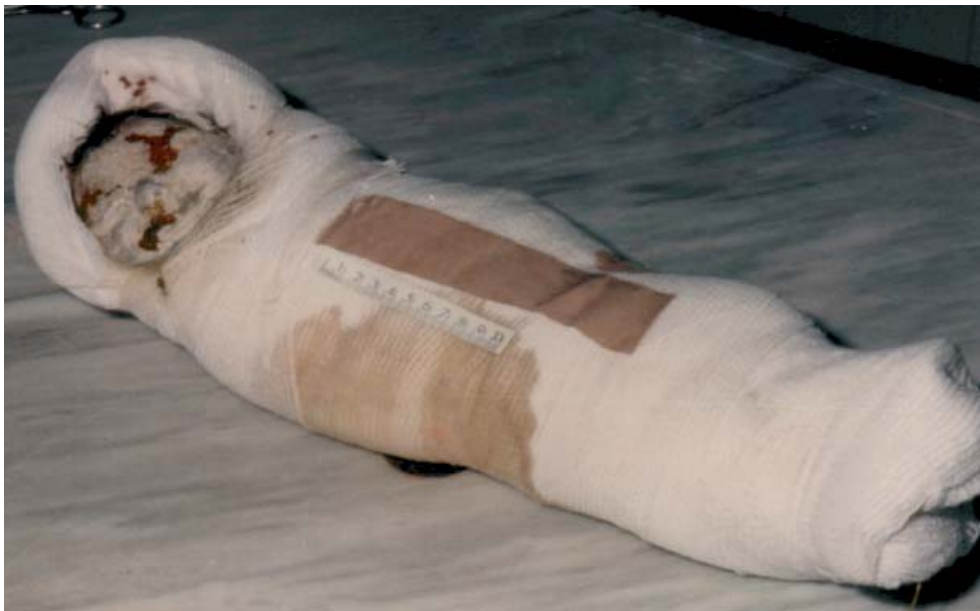

Figura 1.- Examen externo del cadáver.

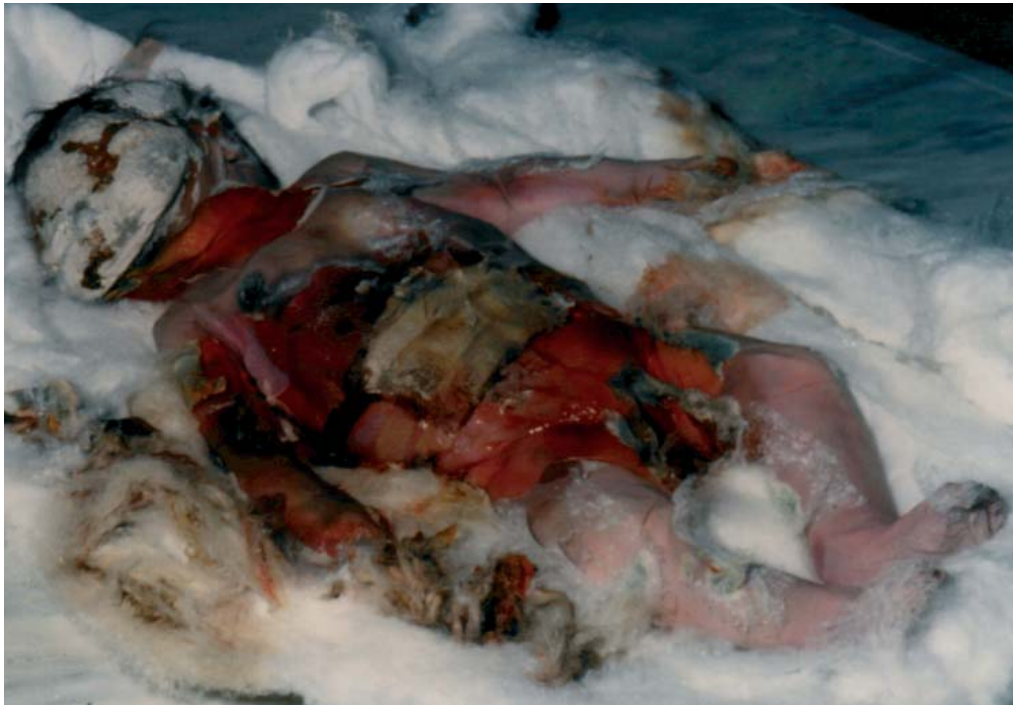

Figura 2.- Examen externo del cadáver.

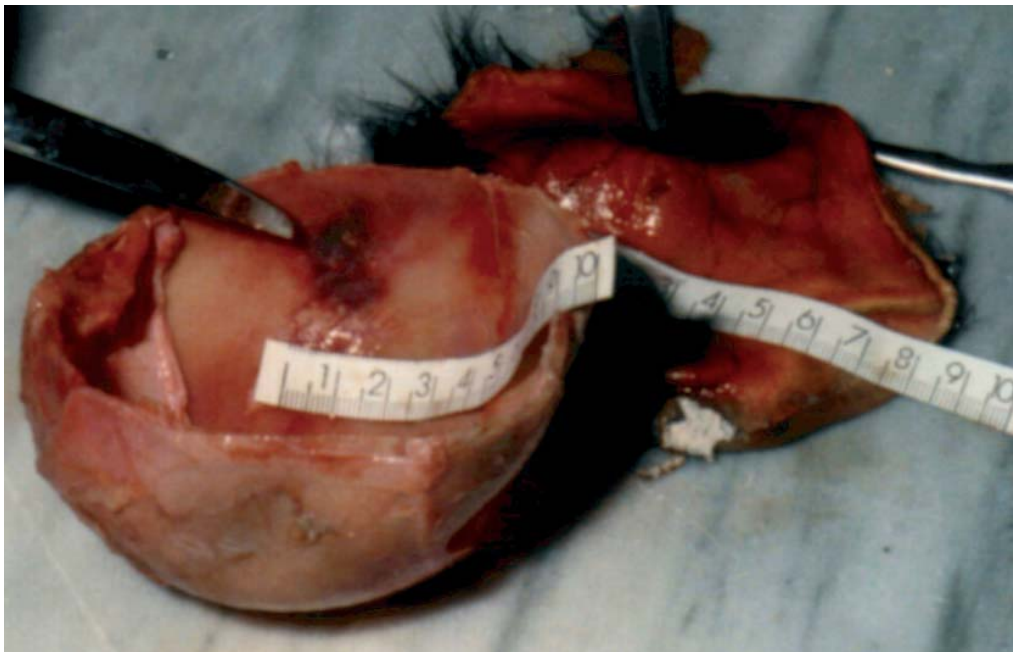


Figura 3.- Acúmulo de sangre en la región parietal derecha.