

Anabolizantes. Complicaciones cardiovasculares. Muerte súbita e inesperada.

Anabolic androgenic steroids. Cardiovascular adverse effects. Sudden unexpected death.

M.P. Suárez Mier

Cuad Med Forense 2001;26:29-39

La autora realiza una revisión de la literatura y expone en su artículo los problemas de salud asociados al consumo de anabolizantes, haciendo hincapié en aquellos que pueden dar lugar a la muerte de la persona que los utiliza, fundamentalmente las derivadas de complicaciones cardiovasculares, con la dificultad que representa en ocasiones su diagnóstico diferencial (se exponen imágenes que ponen de manifiesto las diferencias macroscópicas y microscópicas entre la hipertrofia ventricular izquierda y la miocardiopatía hipertrófica), así como las complicaciones hepáticas (peliosis) que pueden dar lugar a episodios de muerte súbita entre estos consumidores.

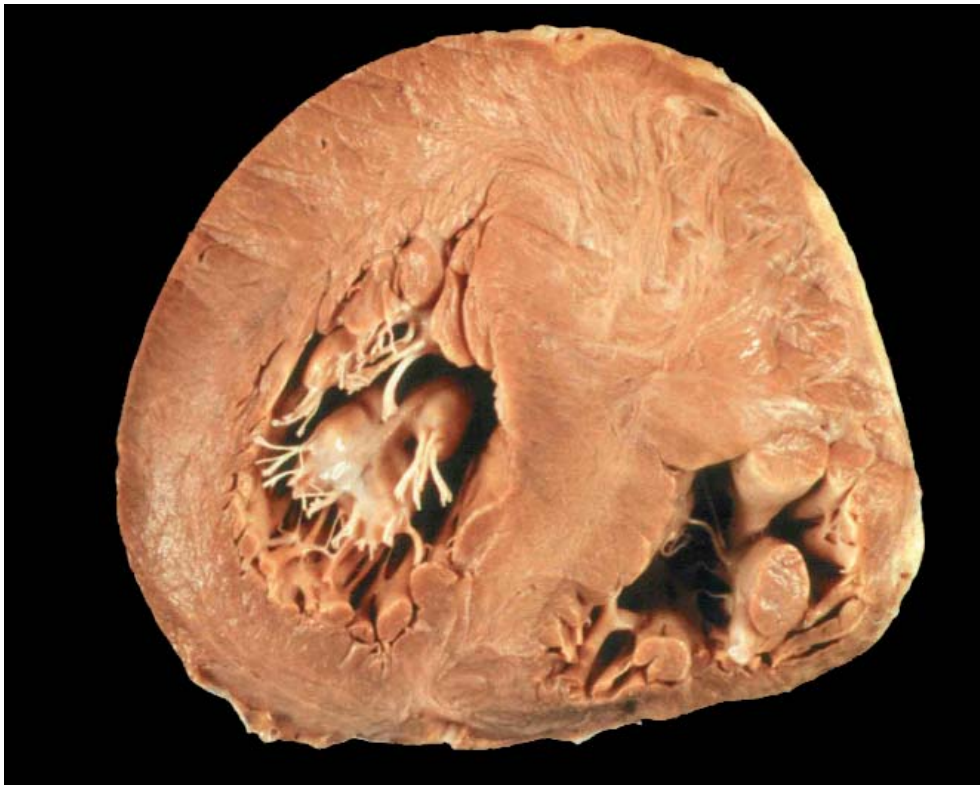

Figura 1.- Miocardiopatía Hipertrófica. Hipertrofia asimétrica de la porción anterior del tabique interventricular (4 cm. de espesor) con aspecto fasciculado del miocardio.

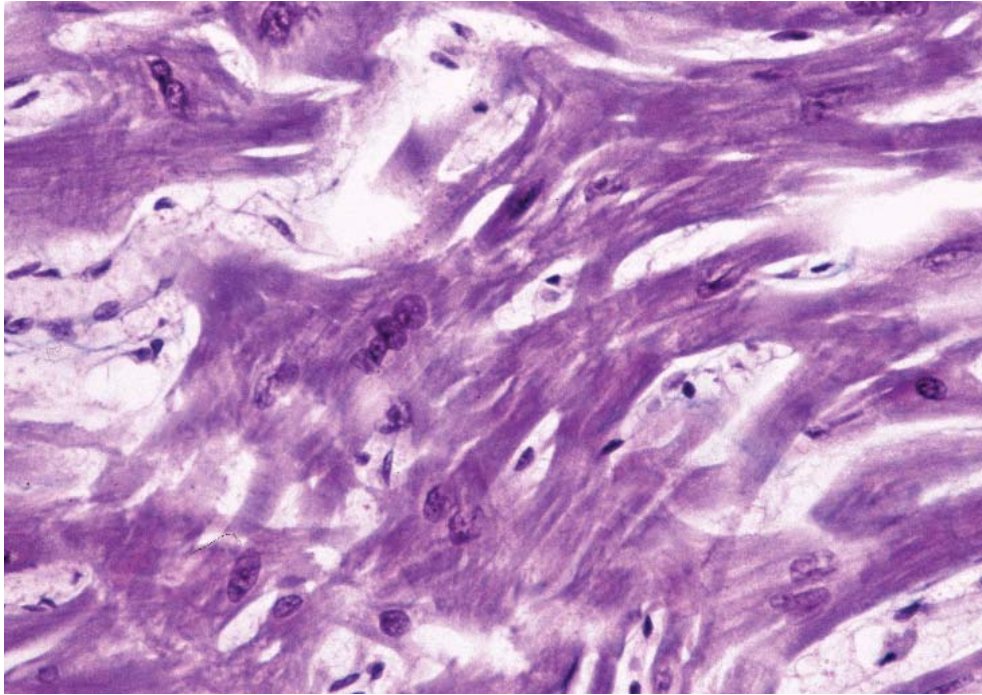


Figura 2.- Fibras miocárdicas anormalmente ramificadas y desordenadas en un corazón con Miocardiopatía Hipertrófica (Tricrómico de Masson. MO, 40x).

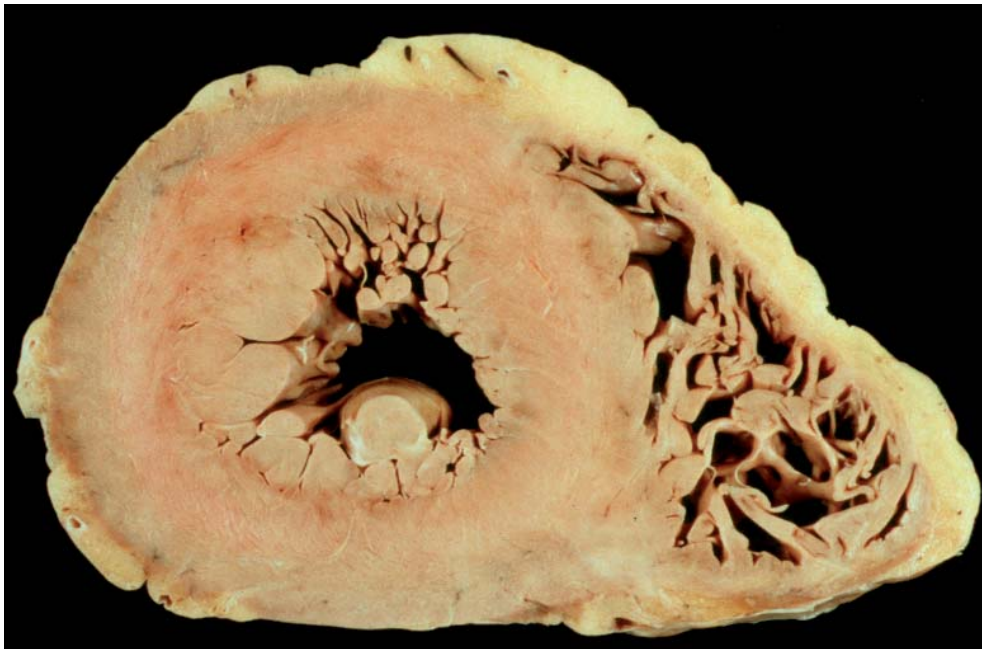

Figura 3.- Sección transversal de un corazón de 530 g de peso con hipertrofia concéntrica del ventrículo izquierdo.

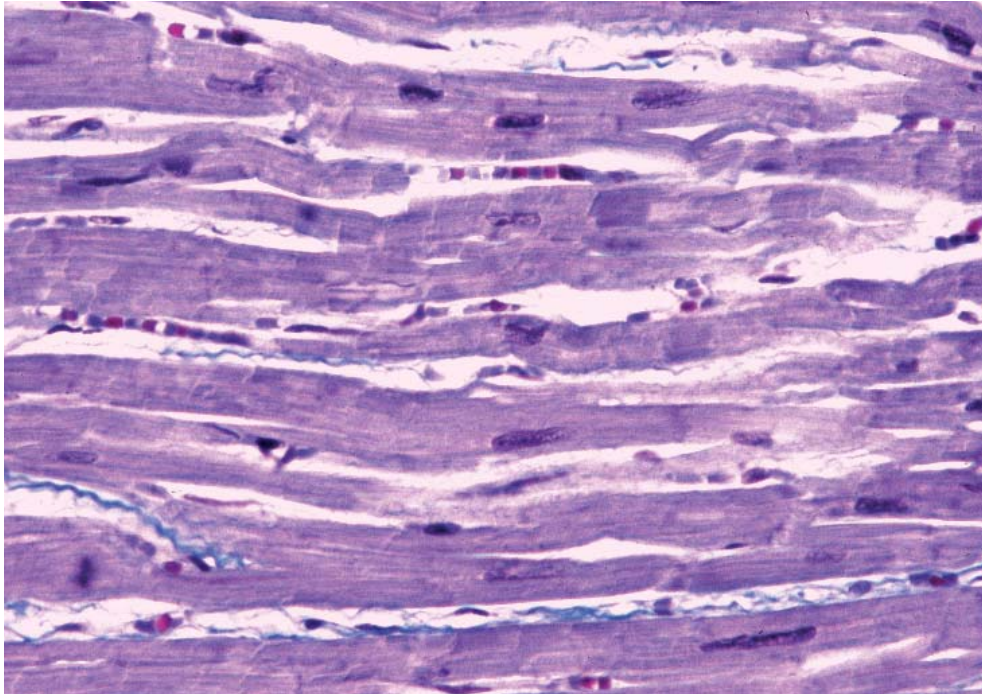


Figura 4.- *Fibras miocárdicas grandes dispuestas de forma ordenada en una Hipertrofia Ventricular izquierda Idiopática (Tricrómico de Masson. 40x) (compárese con la figura 2).*

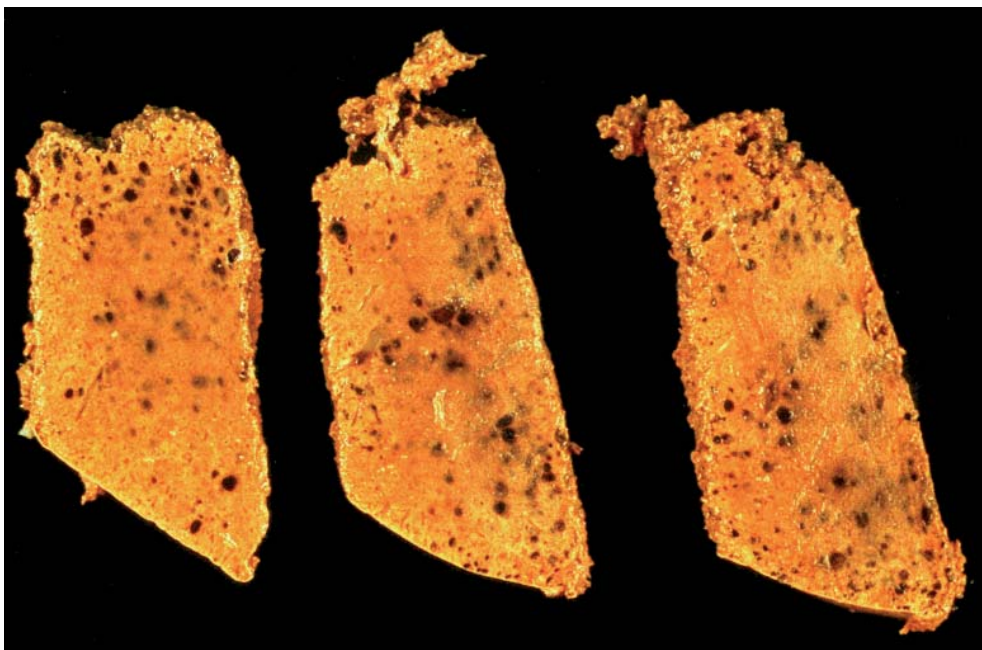


Figura 5.- *Peliosis hepática. Imagen macroscópica de secciones hepáticas con pequeñas cavidades ocupadas por sangre.*